

国产一次性电子输尿管软镜的初步应用 (附 25 例报告)*

刘迪生 哈武华 张 伟**

(兰州大学第一医院泌尿外科, 兰州 730000)

【摘要】 目的 总结国产一次性电子输尿管软镜治疗肾或输尿管上段结石的临床经验。**方法** 2020 年 3~4 月对 25 例肾或输尿管上段结石采用国产一次性电子输尿管软镜治疗,术中置入 F_{12/14} 输尿管通路鞘,200 μm 或 365 μm 激光光纤配合钬激光碎石,利用套石篮套出较大碎石或套取结石使之移位利于碎石,术后常规留置双 J 管并导尿。7 例有患侧排石史或输尿管置管史,余 18 例术前预置双 J 管。**结果** 1 例术中软镜损坏,更换 Storz 纤维输尿管软镜后完成碎石。手术时间 20~180 min, (75.6 \pm 45.8) min; 钬激光碎石时间 10~85 min, (35.5 \pm 20.4) min。术后 1~3 d 拔除尿管,平均住院 4.4 d (3~7 d)。术后感染 2 例。22 例一期手术后完全清石; 术后 1 个月清石率 68.0% (17/25), 术后 3 个月清石率 88.0% (22/25), 其中 6 例 >2 cm 肾结石术后 3 个月仅 1 例结石残留。**结论** 国产一次性电子输尿管软镜治疗 \leq 2 cm 肾结石是一种微创、安全、有效的方法, 对 >2 cm 的肾结石也有较好的治疗效果, 治疗成本降低。

【关键词】 肾结石; 一次性电子输尿管软镜; 钬激光

文献标识: B 文章编号: 1009-6604(2021)06-0556-04

doi: 10.3969/j.issn.1009-6604.2021.06.018

肾结石是成人泌尿外科的常见病,在中国总的患病率为 5.8%,其中男性患病率为 6.5%,女性为 5.1%,且总体呈现上升趋势^[1]。治疗肾结石主要方法有体外震波碎石术(extracorporeal shock wave lithotripsy, ESWL)、经皮肾镜取石术、输尿管镜碎石术和腹腔镜下肾盂切开取石术等。输尿管软镜碎石术(flexible ureteroscopic lithotripsy, FURL)是经人体自然腔道碎石,具有微创、术后并发症少、恢复快等特点,学习曲线短^[2,3],逐渐成为治疗肾结石的主要方式之一^[4]。输尿管软镜价格昂贵、易损坏,且维修费用高^[5,6],使输尿管软镜的普及受到限制,为克服这些局限性,一次性电子输尿管镜应用而生。一次性输尿管软镜节省可重复软镜主机购买、镜体清洁及维修成本,加之成像主机可与一般显示器兼容,总体更加经济^[6~8]。近年来,国产一次性电子输尿管软镜开始应用于临床,在图像清晰度、灵活程度及镜体重量等方面均有不俗表现^[9~11]。我院 2020 年 3 月引进国产一次性电子输尿管软镜(Zebra

Scope),至 2020 年 4 月共治疗 25 例肾和(或)输尿管上段结石,报道如下。

1 临床资料与方法

1.1 一般资料

本组 25 例,男 19 例,女 6 例。年龄 27~82 岁, (52.2 \pm 16.2) 岁。BMI 24.57 \pm 2.39。腰痛 12 例,血尿 4 例,血尿伴腰痛 5 例,4 例无自觉症状因体检发现肾积水或结石。结石长径 8~30 mm, (16.4 \pm 5.9) mm; \leq 2 cm 19 例, >2 cm 6 例。结石 CT 值 788~1679 HU, (1344.6 \pm 189.6) HU。单发结石 12 例,多发结石 13 例;肾盂结石 3 例,肾上盏结石 1 例,肾中盏结石 2 例(其中 1 例为肾盏憩室结石),肾下盏结石 4 例,多个肾盏结石 9 例(其中马蹄肾合并多个肾盏结石 1 例,双侧肾盏内结石 2 例),输尿管上段结石合并多个肾盏结石 1 例,部分鹿角型结石 3 例,完全鹿角型结石 1 例,输尿管上段结石 1 例。9 例合并原发性高血压,4 例合并 2 型糖尿病,1

* 基金项目: 兰州大学第一医院青年基金(ldyyyn2019-89)

** 通讯作者, E-mail: zhw6461@163.com

例合并多囊肾。6 例 ESWL 治疗后有排石史,1 例 ESWL 治疗失败,1 例经皮肾镜残留结石,1 例有对侧输尿管结石手术史。

病例选择标准:①肾及输尿管上段单发或多发结石,结石最大径 ≤ 30 mm;②ESWL 治疗效果不佳的肾或输尿管上段结石;③极度肥胖、脊柱畸形、孤立肾、马蹄肾、经皮肾镜残留结石、高龄合并多种内科疾病行经皮肾镜碎石术难度及风险较大;④拒绝行 ESWL 或经皮肾镜碎石术。

1.2 方法

术前除常规检查外均做尿细菌培养,培养阳性需抗感染治疗至尿白细胞转阴。术前行泌尿系 CT 平扫+三维重建,以了解结石大小、位置、硬度、梗阻情况及肾盂肾下盏漏斗夹角(infundibulopelvic angle, IPA)等信息。7 例有患侧排石史或输尿管置管史,余 18 例术前 2~4 周在门诊预置双 J 管。

国产一次性电子输尿管软镜(Zebra Scope,安徽省幸福工场医疗设备有限公司,批文号:皖食药监械生产许 20190038 号)由镜体和手柄两部分组成,总体重量 < 190 g(图 1),摄像头具备 16 万像素,镜体先端外径为 $F_{7.4}$,最大外径 $F_{8.6}$,操作通道内径 $F_{3.6}$,先端在无负载条件下双向弯曲角度不小于 275° ,手柄与镜体同轴性为 1:1,具有偏转角度自锁功能。

采用喉罩全麻,取截石位。 $F_{8.9/8}$ Schoelly 输尿管镜置入膀胱并取出双 J 管,再次进镜于患侧输尿管内置入 0.035 英寸斑马导丝,导丝引导下输尿管镜进入输尿管口并缓慢上行,输尿管上段结石利用导丝及冲洗水压力推入肾盂或肾上、中盏(头低脚高位)。输尿管镜至肾盂后大致测量输尿管镜尾端外露长度,沿导丝于患侧输尿管内置入 $F_{12/14}$ Cook 输尿管通路鞘(ureteral access sheath, UAS),根据输尿管进镜长度,将 UAS 置入适当深度,亦遵循“宁浅勿深”原则。连接 Zebra Scope,沿工作通道置入 $200\ \mu\text{m}$ 或 $365\ \mu\text{m}$ 激光光纤,接科医人“双子星”激光系统,光纤伸出软镜前段约 0.5 cm,设置钬激光能量 $0.8\sim 1.2$ J,频率 $20\sim 40$ Hz,功率 $20\sim 40$ W。将结石粉碎成直径 < 2 mm 小颗粒或粉末化,较大碎石颗粒利用套石篮套出,肾下盏结石利用套石篮套入肾盂或肾上盏后粉碎(图 2)。完全碎石后退出光纤,直视下保留安全导丝并缓慢退出软镜和 UAS,再于患侧输尿管内置入双 J 管,留置导尿,术毕。术后 1~3 d 拔除导尿管,拍泌尿系平片明确双 J 管位置。

1.3 疗效评价

术后 1 个月复查泌尿系平片及彩超,结石无残留或结石长径 < 4 mm 为完全清除结石,结石长径 ≥ 4 mm 为结石残留^[3,12]。无结石残留者复查后于门诊拔除双 J 管,结石残留者继续带双 J 管观察排石,3 个月后复查平片及泌尿系 CT 再次评估排石效果。术后 3 个月影像学检查提示结石排净定义为二期清除结石^[13]。

2 结果

手术时间 $20\sim 180$ min, (75.6 ± 45.8) min;钬激光碎石时间 $10\sim 85$ min, (35.5 ± 20.4) min。术中无输尿管全层裂伤、断裂、撕脱等严重损伤,术后血尿均为淡红色,无血凝块形成,术后 1~3 d 拔除尿管。平均住院 4.4 d($3\sim 7$ d)。8 例术后 1 个月复查泌尿系平片及彩超有结石残留,继续带管排石,术后 3 个月再次复查 5 例完全清除结石,3 例仍结石残留,即 22 例一期手术后完全清除结石。术后 1 个月清除结石率 68.0% ($17/25$),3 个月清除结石率 88.0% ($22/25$),其中 6 例 > 2 cm 肾结石术后 3 个月仅 1 例结石残留。

1 例马蹄肾合并多个肾盏内结石,因盏颈狭长,操作弯曲角度大,光纤于镜体内折断继而损毁软镜导光束,更换 Storz 纤维输尿管软镜后完成碎石。2 例术后出现寒战、高热,最高体温均超过 39.0°C ,心率加快,血压及血氧饱和度平稳,血培养阳性 1 例(大肠埃希菌),使用泰能积极抗感染治疗后好转。

3 例残留结石中,1 例为肾上盏结石,1 例为马蹄肾合并多个肾盏结石,1 例为完全鹿角型结石。肾上盏结石因位于腹外侧小盏,盏颈狭长而且角度“刁钻”,部分嵌于盏内的结石未完全粉碎,1 个月后患者配合间断 2 次 ESWL 成功排石。马蹄肾合并多个肾盏结石因结石分散、盏颈狭长,且解剖异常导致排石效果欠佳,3 个月后使用 Storz 纤维软镜二期行 FURL,术中使用套石网篮将多数碎石取出,术后 1 个月完全清石并拔管。完全鹿角型结石因结石负荷超大,术后 3 个月残留近一半结石,再次使用 Zebra Scope 手术治疗,二期手术后 2 个月完全清石并拔管。25 例术后 1~3 个月(平均 1.7 月)拔除双 J 管,完全清除结石后继续随访 3~4 个月(平均 3.3 月),无肾或输尿管结石复发,无输尿管狭窄及肾积水发生。

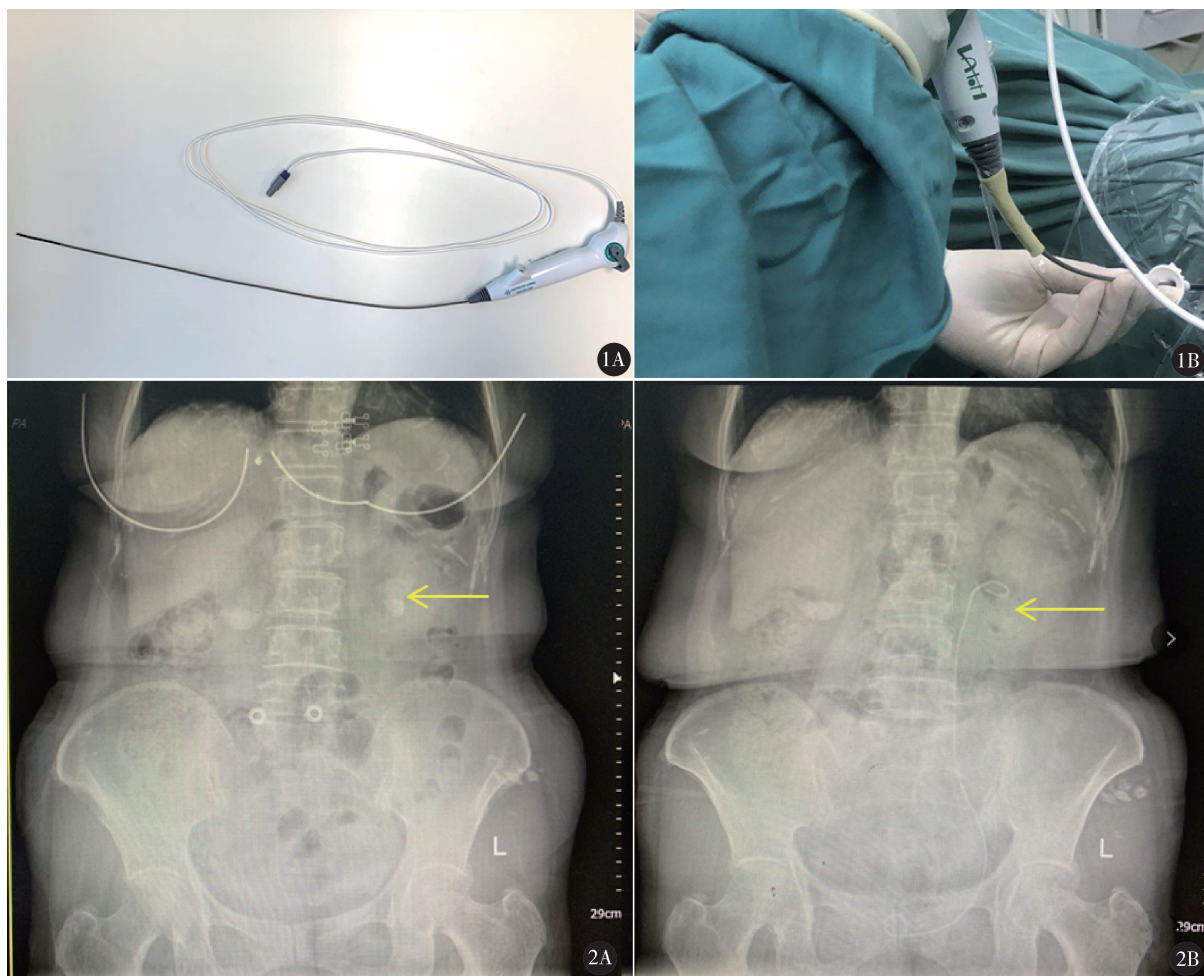


图 1 A. Zebra Scope 由镜体和手柄两部分组成,镜体纤细,操作通道大,总体重量 <190 g;B. 将 F₂₄ 橡胶管套于软镜镜体和手柄交界处,避免弯曲角度过大折断光纤 图 2 女,69 岁。A. 左侧肾盂及肾下盏部分鹿角型结石,长径 29 mm,术中多次使用套石篮;B. 术后第 2 天复查平片仅残留肾下盏少量碎石

3 讨论

2009 年 Boylu 等^[14] 首先报道镜身为一次性使用的 Semiflex Scope 输尿管软镜,以后越来越多的一次性输尿管软镜进入临床。2015 年美国波士顿科学公司研发的一次性电子输尿管软镜 LithoVue 开始广泛应用^[15,16],2017 年一次性电子输尿管软镜 UscopePU3022 在澳洲及欧洲多国开展应用,并获得国外专家的认可^[9]。随着技术的进步和不断革新,一次性电子输尿管软镜变得更加清晰、轻巧、灵活,碎石清石率及安全性进一步提高^[10,15]。

Zebra Scope 是国产一次性电子输尿管软镜,在视野清晰度、术后 1 个月清石率和可操作性方面不劣于 Olympus 电子输尿管软镜 (URF-V)^[11]。本组 25 例均使用 Zebra Scope 进行手术,包括 6 例 >2 cm 肾结石,除 1 例术中软镜损坏后改用 Storz 纤维软镜

完成手术外,其余手术均顺利完成,一期清石率 88.0% (22/25),且安全性较高。术后 1 个月结石残留者延长排石时间至 3 个月,辅助拍背或体外物理振动排石治疗,并且根据结石成份分析指导患者日常饮食。对于 >2 cm 肾结石患者,需术中多次使用套石篮将部分已碎的上层结石套出,以提高碎石清石率(图 2)。

通过 Zebra Scope 的初步使用,我们总结优点如下:①软镜为一次性使用,在整个手术过程中始终有清晰的图像,不会因手术时间长而导致图像质量降低,术者无需担心因软镜损坏产生的高额维修费而“畏手畏脚”;②轻巧的重量使术者的手臂负担减轻,加上偏转角度自锁功能使术者不会因为手部疲劳而导致好不容易找到的适合角度丢失,减轻术者肢体疲劳度;③软镜工作通道大,不仅能容纳 200 μm 激光光纤和套石网篮同时进入,在结石负荷较大时,

我们使用 365 μm 激光光纤,可顺利通过工作通道,配合更大功率钬激光,碎石效率明显提高;④镜身纤细,回水空间充足,即使不使用注水泵,手术过程中依然视野清晰。

使用 Zebra Scope 过程中需要注意:①镜体与手柄交界处缺少更平缓的过渡及有效的保护,当镜体与手柄成角过大时,其内激光光纤容易在该处折断,进而会损伤软镜,本组出现一次此种情况使软镜导光束损坏,以后的病例我们使用一长约 5 cm F_{24} 橡胶管,套于镜体和手柄交界处(图 1),利用橡胶管弹性起到一定的缓冲及保护作用,再未因此原因损坏软镜。②偏转角度自锁功能减轻术中控制方向手指的疲劳度,但松开手指后先端未归于平直状态,术者操作时间长时无法判断先端是否处于弯曲状态,当进镜和退镜时,弯曲的镜头可能损伤盏颈、黏膜引起出血,或者造成镜身的损坏。故操作时需时刻注意手柄上方向调节旋钮与复位标记线的夹角,从而判断先端弯曲方向。③软镜工作通道虽然可通过 365 μm 激光光纤,但是一定程度上牺牲了先端弯曲度,且进水量减少使视野容易模糊,激光功率大时屏幕会有闪烁现象。我们在处理肾盂或肾上盏结石时,无需软镜先端过度弯曲,使用 365 μm 光纤,钬激光功率可增至 40 W,碎石效率明显增加。术中需助手使用注射器间断脉冲式注水,才能保持较好的视野。④较大结石多次手术使用一次性输尿管软镜,患者经济负担增加。本组病例偏少,随访短,相信随着病例数的增加,手术技术的不断熟练,经验的不断积累,国产一次性电子输尿管软镜定会在医生手中“扬长避短”,更好地为患者服务。

综上所述,国产一次性电子输尿管软镜(Zebra Scope)治疗 ≤ 2 cm 肾结石是一种微创、安全、有效的方法,治疗成本进一步降低,使患者最大获益,可在今后临床工作中进一步普及应用。对于 > 2 cm 的肾结石也有较好的治疗效果,但能否将其普遍应用于较大结石的手术治疗,仍需要更大样本量的临床数据验证。

参考文献

- 1 Zeng G, Mai Z, Xia S, et al. Prevalence of kidney stones in China: An ultrasonography based cross-sectional study. *BJU Int*, 2017, 120 (1): 109 – 116.
- 2 黄建生,房杰群,余舟,等.输尿管软镜钬激光碎石术在 > 2 cm

- 肾结石治疗中的应用体会. *临床泌尿外科杂志*, 2019, 34 (4): 264 – 267.
- 3 曾国华,朱玮.输尿管软镜钬激光碎石术:热潮中的冷思考. *临床泌尿外科杂志*, 2019, 34 (3): 169 – 172.
- 4 徐桂彬,李协照,何永忠,等.输尿管软镜治疗上尿路结石十年经验总结:单中心 10413 例临床分析. *中国内镜杂志*, 2020, 26 (6): 64 – 68.
- 5 Mager R, Kurosch M, Hofner T, et al. Clinical outcomes and costs of reusable and single-use flexible ureterorenoscopes: a prospective cohort study. *Urolithiasis*, 2018, 46 (6): 587 – 593.
- 6 Ozimek T, Schneider MH, Hupe MC, et al. Retrospective cost analysis of a single-center reusable flexible ureterorenoscopy program: A comparative cost simulation of disposable FURS as an alternative. *J Endourol*, 2017, 31 (12): 1226 – 1230.
- 7 Hennessey DB, Fojecki GL, Papa NP, et al. Single-use disposable digital flexible ureteroscopes: An ex vivo assessment and cost analysis. *BJU Int*, 2018, 121 (Suppl 3): S55 – S61.
- 8 杨恩广,景锁世,王志平.一次性输尿管软镜的应用现状及研究进展. *中国微创外科杂志*, 2019, 19 (9): 846 – 848.
- 9 Johnston TJ, Baard J, de la Rosette J, et al. A clinical evaluation of the new digital single-use flexible ureteroscope (UscopePU3022): an international prospective multicentered study. *Cent European J Urol*, 2018, 71 (4): 453 – 461.
- 10 朱玮,莫承强,陈盼岫,等.一次性输尿管软镜与可重复使用输尿管软镜治疗上尿路结石疗效的前瞻性多中心随机对照研究. *中华泌尿外科杂志*, 2020, 41 (4): 287 – 291.
- 11 Qi S, Yang E, Bao J, et al. Single use versus reusable digital flexible ureteroscopes for the treatment of renal calculi: a prospective multicenter randomized controlled trial. *J Endourol*, 2020, 34 (1): 18 – 24.
- 12 赵金全,张丽.电子输尿管软镜钬激光碎石治疗上尿路结石. *中国微创外科杂志*, 2019, 19 (6): 573 – 576.
- 13 俞蔚文,何翔,姚炯,等.软性输尿管镜碎石术清石率的多因素分析及清石指数模型建立的临床意义. *中华泌尿外科杂志*, 2015, 36 (6): 423 – 428.
- 14 Boylu U, Oommen M, Thomas R, et al. In vitro comparison of a disposable flexible ureteroscope and conventional flexible ureteroscopes. *J Urol*, 2009, 182 (5): 2347 – 2351.
- 15 Usawahintachit M, Isaacson DS, Taguchi K, et al. A prospective case-control study comparing LithoVue, a single-use, flexible disposable ureteroscope, with flexible, reusable fiber-optic ureteroscopes. *J Endourol*, 2017, 31 (5): 468 – 475.
- 16 Buttice S, Sener TE, Netsch C, et al. LithoVue: A new single-use digital flexible ureteroscope. *Cent European J Urol*, 2016, 69 (3): 302 – 305.

(收稿日期:2020 – 08 – 26)

(修回日期:2021 – 02 – 28)

(责任编辑:李贺琼)