· 文献综述 ·

声带运动障碍的手术治疗进展*

徐驰宇　综述　闫　燕**　马芙蓉　审校

（北京大学第三医院耳鼻咽喉头颈外科，北京　100083）

【内容提要】 声带运动障碍可导致声嘶、发音费力甚至呼吸困难，从而降低言语质量，影响社会交流，严重者甚至会危及生命。对于发音治疗、药物治疗等保守方法无效的声带运动障碍患者，可通过外科手术方法提高其发音质量。目前，针对声带运动障碍的手术方式研究进展迅速，手术种类繁多，但同时也造成很多术式、术语混淆或重复。本文对声带运动障碍的手术方式进行文献回顾。

【关键词】 声带麻痹；　杓状软骨脱位；　声带注射填充喉成形术；　喉框架手术；　声带运动障碍

文献标识：A　　文章编号：1009－6604(2016)05－0455－05

doi：10.3969/j.issn.1009－6604.2016.05.019

Progress of Surgical Treatment for Vocal Cord Movement Disorders

Xu Chiyu, Yan Yan, Ma Furong. Department of Otolaryngology & Head and Neck Surgery, Peking University Third Hospital, Beijing 100083, *China*

Corresponding author: Yan Yan, E-mail: wzyyer34@163.com

【Summary】 Vocal cord movement disorders may lead to hoarseness, dysphonia or even dyspnea. They reduce the quality of speech, destroy social communications, or even are life-threatening. For patients with vocal cord movement disorders which are not sensitive to the treatment of phonation training or medication, surgical procedures can improve the quality of phonation. At present, with operation methods for vocal fold movement disorders developing rapidly, types of the operations are exploring, while at the same time the situations of confusion or repetition of operation methods and terminologies increase. On this condition, we summarized different types of surgeries for vocal cord movement disorders by reviewing relevant literatures.

【Key Words】 Paralysis of vocal cord;　Arytenoid dislocation;　Injection augmentation laryngoplasty;　Laryngeal framework surgery;　Vocal cord movement disorders

声带在人类言语及呼吸功能中起重要作用，声带麻痹、杓状软骨脱位、声带良恶性肿瘤等疾病可影响声带运动，使声带处于异常位置（如声门关闭不全或外展不能），导致声嘶、发音费力甚至呼吸困难，危及生命。甲状腺手术、颈部血管手术、颈椎前路手术等可致喉返神经受损引起声带麻痹，甲状腺全切除术后有 9.5% 会出现暂时性或永久性声带麻痹[1]。随着全麻手术增多，因困难气道或手术时间过长造成气管插管引起环杓关节脱位的数量也在增多。

自 1911 年 Brunings 首次施行声带注射术以来，针对声带运动障碍的手术发展迅速，手术种类繁多，但同时也造成了很多术式、术语混淆或重复。目前，应用较广泛的术式主要包括以下三类：①声带注射填充喉成形术，通过向声带内注射填充材料改善声门闭合不全；②喉框架手术，通过改造甲状软骨或杓状软骨的位置从而改变声带位置或紧张度；③神经肌肉手术，指为改变声带运动，直接在喉的神经、肌肉结构上进行的手术。本文通过对相关文献的回顾，对上述手术方式进行综述。

1　声带注射填充喉成形术

声带注射填充喉成形术是根据声带缺陷的不同性质，将自体或异体物质注射或填充至声带不同层次或间隙内，使声带游离缘内移，声带体积或质量增加，从而恢复声带振动特性，改善声门闭合情况，恢复发音功能的一种手术。由于其微创、简便、术后恢复快等特点，近年来该技术已广泛应用于声门闭合不良的治疗，如单侧声带麻痹、声带萎缩、声带沟等。

声带注射技术根据病变特点、注射物质及注射

* 基金项目：北京大学第三医院临床重点项目（单科）　培育探索项目（单科）

** 通讯作者，E-mail：wzyyer34@163.com

部位分为声带内侧注射及声带外侧注射。前者是将胶原、透明质酸等小颗粒物质注射至声带固有层，主要用于矫正声带固有层局部缺陷或瘢痕；后者是将脂肪、筋膜等大颗粒物质注入声门旁间隙，使声带内移，改善声门闭合，主要应用于单侧声带麻痹等疾病引起的声门闭合不良。手术可在全麻或局麻下进行，包括经口及颈外经皮注射[2]，多在纤维喉镜[3]、显微镜或内镜引导下进行。张海燕等[4]利用自体腹直肌前鞘筋膜联合脂肪声带注射术治疗 20 例单侧声带麻痹声门闭合不全，术后进行客观嗓音声学分析，结果显示术后 24 个月发音质量均较术前提高，基频微扰由（1.62 ± 0.60）% 降至（0.44 ± 0.19）%，振幅微扰由（8.98 ± 2.88）% 降至（3.94 ± 1.69）%，标准化噪音能量由（－2.83 ± 1.20）dB 降至（－11.91 ± 3.84）dB，最大发音时间由（5.27 ± 3.15）s 增至（14.41 ± 1.76）s。Alghonaim 等[5]认为早期行声带注射填充术可有效减少声门关闭不全患者远期行喉框架手术的可能性。

良好的声带注射材料应具有良好的生物相容性，易于注射，制备方便，与声带有近似或相同的理化性质，不易重吸收及迁移，必要时易于去除等特点。1911 年 Brunings 首次应用液体石蜡进行声带注射治疗单侧声带麻痹，但因石蜡性肉芽肿形成及注射物质远处扩散等原因被废弃。随着技术的进步，越来越多的新型材料应用于临床工作，目前，已应用的声带注射填充材料包括胶原、自体脂肪、自体筋膜、透明质酸、特氟隆（聚四氟乙烯）、羟磷灰石钙凝胶、羧甲基纤维素（CMC）等[6]。

2　喉框架手术

喉框架手术通过改造喉软骨支架和（或）在肌肉内插入植入物，调整声带位置或（和）声带张力，从而达到矫正嗓音的目的，主要包括甲状软骨手术及杓状软骨手术。

2.1　甲状软骨成形术

甲状软骨是喉框架中的重要结构，早在 1915 年 Payr 通过做甲状软骨瓣，向内压迫、内移麻痹的声带以治疗单侧声带麻痹引起的发声困难。1974 年 Isshiki 等引入甲状软骨成形术（thyroplasty）的概念：通过改变或调整甲状软骨的方法以改善或恢复嗓音功能，分为以下 4 型。

2.1.1　甲状软骨成形术Ⅰ型（声带内移手术，图 1）声门关闭不全是发声困难最常见的原因之一，可由环杓关节脱位、单侧声带麻痹等疾病引起。该手术可使声带内移，用于矫正两侧声带间距过大，特别是声门后部的缝隙较大，估计声带内注射效果不好的患者。手术方式为通过在患侧甲状软骨板上开窗口，将填充材料填塞到甲状软骨的声带平面，使声带向中线内移（图 1）。常用的填充材料有硅胶块、特氟隆压缩带等，自体软骨可取自甲状软上半部、鼻中隔软骨或肋软骨。在Ⅰ型甲状软骨成形术的基础上对手术方式进行改良，可以切除部分甲状软骨上缘而不进行开窗，并将切除的部分甲状软骨重新固定于甲状软骨板内侧使得声带内收，亦可取得良好效果[7]，并有效避免创面出血、声带血肿、气道阻塞、假体移位或伸出等并发症。

2.1.2　甲状软骨成形术Ⅱ型（声带外移手术，图 2）该术式可用于声带不能外展，影响呼吸或发音的患者，如双侧喉返神经不完全麻痹、内收型痉挛性发音障碍。方法为在甲状软骨中线做垂直切口，向两侧分开并填入硅胶块，从而向两侧扩展声带，使声带外移（图 2）。目前，针对双侧喉返神经麻痹患者，该术式已逐渐被杓状软骨切除术等声门开大手术代替，而对痉挛性发音障碍患者，该类术式治疗效果良好。Nomoto 等[8]对 35 例内收型痉挛性发音障碍施行该手术，术前及术后分别进行嗓音障碍指数（voice handicap index, VHI）评分，术后 6 个月 96% 的患者 VHI 可提升 6 分以上，嗓音质量得到明显改善。

2.1.3　甲状软骨成形术Ⅲ型（声带松弛手术，图 3）又称音调降低术，是通过垂直切除一部分甲状软骨板，并对合两侧甲状软骨板断端，使甲状软骨板前后缩短而达到松弛声带、降低音调的目的（图 3）。主要适用于男声女调等音调过高的患者保守治疗无效时。手术可在局麻或全麻下进行。Remacle 等[9]对 7 例男声女调施行甲状软骨成形术Ⅲ型，术后随访 17 个月，患者发音音调均较术前降低，平均嗓音基频可由 187 Hz 降至 104 Hz。

2.1.4　甲状软骨成形术Ⅳ型（声带紧张手术，图 4）又称音调升高术或环甲接近术，通过缝合环状软骨前弓和甲状软骨前下缘，拉紧环甲间隙以延长喉的前后径，达到拉紧声带，提高音调的目的（图 4）。主要适用于女声男调或喉上神经麻痹引起双侧声带松弛者。Gibbins 等[10]对 1 例喉上神经麻痹施行该手术，术后随访 34 个月，进行主观 VHI 量表评分评估嗓音，并行嗓音声学分析客观评估患者嗓音动态频率范围，结果显示术后 34 个月患者 VHI 评分由术前 25 分降至 5 分，平均嗓音动态频率由术前 118 Hz 提升 167 Hz，患者音调提升满意。

2.2　杓状软骨手术

早在 20 世纪初就有人介绍通过杓状软骨手术治疗双侧声带麻痹、环杓关节强直以及杓状软骨肿瘤。1978 年 Isshiki 等[11]报道杓状软骨内收术，1990 年 Ossoff 等[12]报道 CO_2 激光杓状软骨全切除

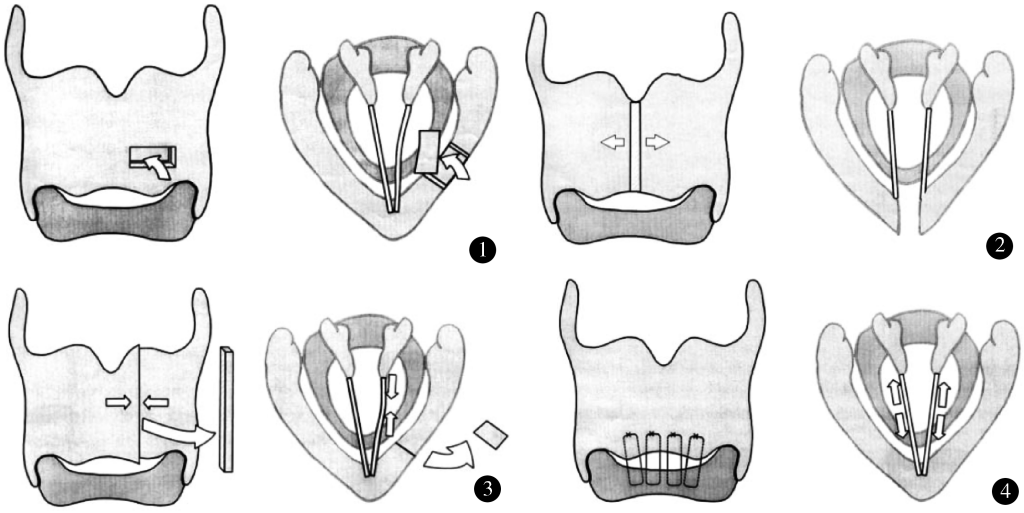

图 1　甲状软骨成形术Ⅰ型(Friedrich G, 2001)　图 2　甲状软骨成形术Ⅱ型(Friedrich G, 2001)
图 3　甲状软骨成形术Ⅲ型(Friedrich G, 2001)　图 4　甲状软骨成形术Ⅳ型(Friedrich G, 2001)

术。目前,针对声带运动障碍的杓状软骨手术大致有以下几种。

2.2.1　杓状软骨脱位复位手术　杓状软骨脱位可引起声带运动障碍,产生声嘶、发音费力等症状,最常见的原因是全麻插管损伤及顿挫性喉外伤。杓状软骨复位术是该疾病首选治疗,可在麻醉喉镜、间接喉镜或纤维喉镜下施行。术中根据杓状软骨脱位的方向,用喉钳推压杓状软骨使其复位,直到患者发声改变。徐文等[13]对 57 例全麻插管引起环杓关节脱位进行改良杓状软骨复位术,术后 1 个月评估声音嘶哑总分级及最长发音时间,51 例(89.5%)发音质量恢复正常,最长发音时间可由(6.9 ± 2.4)s 提高至(12.8 ± 4.8)s,通过频闪喉镜评估声带运动情况,显示其中 54 例声带运动恢复正常。

2.2.2　杓状软骨切除术　主要用于治疗双侧声带麻痹引起的呼吸困难,通过切除全部或部分杓状软骨达到增加声门开大面积、改善呼吸的目的。该手术是目前应用较广泛的一种手术,可分为开放性和喉内径路,应用冷器械或激光进行杓状软骨切除。随着内镜及喉显微外科技术的不断进步,临床上以喉内径路 CO_2 激光杓状软骨切除术较为常见。Ossoff 等[12]施行 11 例内镜下 CO_2 激光杓状软骨全切除术治疗双侧声带麻痹引起的呼吸困难,10 例术后成功脱管,恢复良好。为减少对术后发音质量的影响,亦可仅行杓状软骨部分切除术,即只切除一侧或两侧杓状软骨内侧部,不影响膜性声带。Gorphe 等[14]对 20 例声带麻痹导致呼吸困难施行内镜下 CO_2 激光杓状软骨部分切除术,术后所有患者呼吸困难症状缓解,且术后 VHI 评分较术前无显著变化。随着手术器械不断改进及低温等离子技术的成熟,亦可应用低温等离子刀切除杓状软骨,因其刀头部位可以弯曲,相比只能经直线传播的 CO_2 激光有其自身优势。张庆丰等[15]对 29 例双侧声带麻痹施行支撑喉镜下低温等离子杓状软骨切除术,术后定期随访评估声门开放程度及嗓音质量,所有患者术后 1 周内均成功拔除气管切开套管,术后声门开放面积较术前提高且嗓音质量未受影响。

2.2.3　杓状软骨内收术　某些严重的单侧声带麻痹不仅使声门裂隙变宽,而且两侧声带可能不在一个平面。此时可通过杓状软骨内收手术关闭声门后部的裂缝,同时矫正两侧声带垂直位置的不一致,改善嗓音质量。1978 年 Isshiki 等[11]报道该手术:用 2 根缝线分别缝合杓状软骨肌突和环杓侧肌,通过向前、内方向牵拉缝线带动杓状软骨肌突,使声带内收满意,在声门闭合最好时将缝线固定到同侧甲状软骨板中点处。现今该手术多作为Ⅰ型甲状软骨成形术治疗声带闭合不全的辅助手术。

2.2.4　杓状软骨外展术　主要用于治疗双侧声带麻痹,既可以缓解呼吸道阻塞,还可以保留接近正常的发声功能。用不可吸收缝线将杓状软骨肌突向下牵拉,声带外展充分后固定到甲状软骨下角处。Woodson[16]对 11 例双侧声带麻痹导致呼吸困难施行该手术,术后 7 例呼吸明显改善,无须气管切开套管辅助呼吸,但有 3 例未能成功脱管,1 例术后需进行气管切开辅助呼吸。

2.3　喉框架手术分类

随着甲状软骨成形术及杓状软骨手术在临床上广泛应用,人们发现几种术式在实际应用中易出现混淆。2001 年,欧洲喉科学会对喉框架手术的名词和分类提出新的分类。Friedrich 等[17]根据手术目

的及发音障碍的发病机制，将喉框架手术分为以下 4 大类。①接近性喉框架手术：通过内移声带以矫正声门关闭不全，包括内移性甲状软骨成形术（甲状软骨成形术Ⅰ型）、杓状软骨内收术、杓状软骨固定术。②扩大性喉框架手术：通过外移声带以矫正声门的过度关闭，包括外移性甲状软骨成形术（甲状软骨成形术Ⅱ型）以及其他声带外展手术。③松弛性喉框架手术：通过减少声带的张力以矫正过度紧张或过度僵硬的声带，或矫正过度高调的嗓音，如缩短性甲状软骨成形术（甲状软骨成形术Ⅲ型）。④紧张性喉框架手术：通过增加声带张力，矫正过度松弛的声带或过度低调的嗓音，包括环甲接近术（甲状软骨成形术Ⅳ型）、环甲不全脱位术和甲状软骨成形声带拉长术。

喉框架手术的目的在于调整声带位置和（或）声带张力，而非仅仅为去除病变，这一点有别于传统的声带手术。在未来，喉框架手术在声带萎缩导致的发音无力、嗓音音调异常及痉挛性发音障碍等疾病的治疗中亦有广阔的应用前景。

3　喉神经肌肉手术

喉神经肌肉手术指为恢复声带活动和（或）张力，直接在喉的神经、肌肉结构上进行的手术，主要包括喉神经抑制治疗（单侧喉返神经切除及局部注射肉毒杆菌毒素，可应用于痉挛性发音障碍的治疗），喉神经修复手术等。

喉神经修复手术已有一百余年历史，主要应用于声带麻痹的治疗，迄今已报道有数十种不同的手术方式应用于喉部的神经再修复，然而哪种方式最有效仍然没有明确定论，相关领域的实验研究仍在快速发展中。由于喉返神经兼具声带外展及内收的神经纤维，分别支配相应喉内肌肉，可将此类手术根据治疗目的分为非选择性喉神经修复手术、选择性恢复喉返神经外展功能或内收功能手术。目前，临床上以喉返神经探查减压术、喉返神经缝合术应用较多。

Horsley 在 1909 年最早报道人类的喉神经修复手术，他对 1 例枪伤造成喉返神经损伤的患者进行简单的端端吻合，术后患者声带运动恢复。这类喉返神经缝合手术可应用于颈部外伤或甲状腺手术损伤喉返神经者。但由于喉返神经兼具内收及外展 2 种纤维，术后可能由于神经错接而出现喉联带运动，使声带处于静止内收状态或运动不能。Tucker 等[18]在 20 世纪 70 年代对 90 例双侧声带麻痹进行喉返神经环杓后支神经修复，分离颈襻的肩胛舌骨支神经肌蒂缝合至环杓后肌，术后患者同侧声带外展良好，手术成功率可达 90%。

目前，已用于神经再支配实验研究的神经有喉返神经本身、膈神经、舌下神经、颈袢、迷走神经喉返束、副神经等[19]。Prades 等[20]认为颈襻的胸骨舌骨肌和胸骨甲状肌神经干较适合用于进行喉返神经吻合。Ward 等[21]对 2 例迷走神经－喉返神经吻合进行远期随访，术后 18 个月患者嗓音质量令人满意。Li 等[22]对 44 例双侧喉返神经麻痹进行左侧膈神经植入双侧环杓后肌手术，术后声门开大情况及嗓音质量均令人满意。

对于双侧声带麻痹患者，治疗目的为开大声门保障气道通畅的同时尽量保留声音质量，喉神经修复手术理论上可以同时恢复声带的内收及外展功能，因此，可以保障患者的呼吸以及声音质量，但目前仍以选择性恢复声带外展功能手术为主，代替的神经包括颈襻及膈神经等。对于单侧声带麻痹患者，由于其一侧声带运动是正常的，治疗目标为内移患侧声带使双侧声带闭合良好，非选择性喉神经修复手术因术后常出现术侧声带联带运动使声带处于内收状态，恰好可以达到这个目的，但是所需的恢复时间相对较长[23]。相对于传统的喉框架手术，喉神经修复手术虽然历史久远，但仍在发展过程中。选择性喉神经修复手术虽然目前尚未完全成熟，但因其可能恢复喉的正常功能，仍然有光明的应用前景。

4　小结

引起声带运动障碍的病因复杂多样，治疗目的也不尽相同。对于不同的患者，应结合其病因、治疗目的、病变的严重程度以及术者对术式的熟练度，有针对性地选择不同的术式，尽可能恢复或改善患者的声带运动，提高其生活质量。

参考文献

1　Francis DO, Pearce EC, Ni S, et al. Epidemiology of vocal fold paralyses after total thyroidectomy for well-differentiated thyroid cancer in medicare population. Otolaryngol Head Neck Surg, 2014, 150(4): 548－557.

2　Chhetri DK, Jamal N. Percutaneous injection laryngoplasty. Laryngoscope, 2014, 124(3): 742－745.

3　Hamdan AL, Ziade G, Jaffal H, et al. Transnasal injection laryngoplasty. Ann Otol Rhinol Laryngol, 2015, 124(6): 474－479.

4　张海燕，徐　伟，吕正华，等. 自体筋膜加脂肪声带注射术治疗声门闭合不全的疗效观察. 中华耳鼻咽喉头颈外科杂志，2011，46(4): 269－274.

5　Alghonaim Y, Roskies M, Kost K, et al. Evaluating the timing of injection laryngoplasty for vocal fold paralysis in an attempt to avoid future type 1 thyroplasty. J Otolaryngol Head Neck Surg, 2013, 42(1): 24－29.

6　杜　晨，闫　燕，王　丽. 声带注射填充材料的研究进展. 中国微创外科杂志，2014，14(7): 658－661.

（下转第 474 页）

(上接第 458 页)

7 李润汉,吴 宏,陈伟雄,等.改良甲状软骨成形术治疗单侧声带麻痹. 第一军医大学学报,2003,23(10):1027 - 1028.

8 Nomoto M, Tokashiki R, Hiramatsu H, et al. The Comparison of Thyroarytenoid Muscle Myectomy and Type II Thyroplasty for Spasmodic Dysphonia. J Voice, 2015,29(4):501 - 506.

9 Remacle M, Matar N, Verduyckt I, et al. Relaxation thyroplasty for mutational falsetto treatment. Ann Otol Rhinol Laryngol, 2010,119(2):105 - 109.

10 Gibbins N, Bray D, Harries ML. Long-term quantitative results of an Isshiki type 4 thyroplasty-a case study. J Voice,2011,25(3):283 - 287.

11 Isshiki N, Tanabe M, Sawada M. Arytenoid adduction for unilateral vocal cord paralysis. Arch Otolaryngol,1978,104(10):555 - 558.

12 Ossoff RH, Duncavage JA, Shapshay SM, et al. Endoscopic laser arytenoidectomy revisited. Ann Otol Rhinol Laryngol,1990,99(10 Pt 1):764 - 771.

13 徐 文,韩德民,胡 蓉,等.改良杓状软骨复位术治疗环杓关节脱位.中华耳鼻咽喉头颈外科杂志,2013,48(6):450 - 454.

14 Gorphe P,Hartl D,Primov-Fever A, et al. Endoscopic laser medial arytenoidectomy for treatment of bilateral vocal fold paralysis. Eur Arch Otorhinolaryngol, 2013,270(5):1701 - 1705.

15 张庆丰,张晶晶,张 悦,等.内镜支撑喉镜下低温等离子杓状软骨切除术治疗双侧声带外展麻痹.中华耳鼻咽喉头颈外科杂志,2013,48(7):589 - 591.

16 Woodson G. Arytenoid abduction: indications and limitations. Ann Otol Rhinol Laryngol, 2010,119(11):742 - 748.

17 Friedrich G, de Jong FI, Mahieu HF, et al. Laryngeal framework surgery: a proposal for classification and nomenclature by the Phonosurgery Committee of the European Laryngological Society. Eur Arch Otorhinolaryngol,2001,258(8):389 - 396.

18 Tucker HM. Reinnervation of the paralyzed larynx: a review. Head & Neck,1979,1(3):235 - 242.

19 Friedrich G, Remacle M, Birchall M, et al. Defining phonosurgery: a proposal for classification and nomenclature by the Phonosurgery Committee of the European Laryngological Society (ELS). Eur Arch Otorhinolaryngol,2007,264(10):1191 - 1200.

20 Prades JM, Gavid M, Dubois MD, et al. Surgical anatomy of the ansa cervicalis nerve: which branch to use for laryngeal reinnervation in humans? Surg Radiol Anat,2015,37(2):139 - 145.

21 Ward GM, Sauder C, Olson GT, et al. Longitudinal voice outcomes following laryngeal reinnervation via vagus-to-recurrent laryngeal nerve anastomosis after vagal nerve sacrifice: a case series. Ann Otol Rhinol Laryngol,2015,124(2):153 - 157.

22 Li M, Chen S, Zheng H, et al. Reinnervation of bilateral posterior cricoarytenoid muscles using the left phrenic nerve in patients with bilateral vocal fold paralysis. PLoS One,2013,8(10):134 - 144.

23 Gibbins N. The evolution of laryngeal reinnervation, the current state of science and thoughts for future treatments. J Voice, 2014,28(6):793 - 798.

(收稿日期:2015 - 10 - 13)
(修回日期:2016 - 02 - 01)
(责任编辑:李贺琼)