· 临床论著 ·

4 例同种异体半月板移植术后中期随访报告

江　东　余家阔*　敖英芳　龚　熹　王永健　苗　羽

（北京大学第三医院　北京大学运动医学研究所，北京　100191）

【摘要】 **目的**　探讨同种异体半月板移植术后中期的临床效果。 **方法**　2005 年 6 ~ 7 月，4 例半月板切除术后患者接受关节镜辅助下的同种异体半月板移植。男 3 例，女 1 例。年龄分别 21、27、35、38 岁。3 例内侧半月板移植，1 例外侧半月板移植。随访内容包括症状及体征，术前及随访时的 IKDC、Lysholm、Tegner 评分。随访通过膝关节正侧位、双膝持重位及双下肢全长 X 线检查比较患侧及健侧关节间隙和力线改变，评估膝关节退变情况，通过 MRI 检查评估移植半月板位置及信号改变。其中 1 例接受二次关节镜探查。 **结果**　随访时间 44 ~ 45 个月。4 例均无关节疼痛、肿胀等，关节活动度正常，IKDC、Lysholm 及 Tegner 评分分别为 84.75 ± 2.63、91.50 ± 4.43 及 7.00 ± 0.82，术前为 60.50 ± 14.06、69.25 ± 22.04 及 4.00 ± 0.82。X 线提示 1 例关节间隙较健侧狭窄 2 mm，其余正常，力线均正常。MRI 提示 3 例内侧半月板体部均有轻度外凸，体部及后角有 Ⅱ ~ Ⅲ 度信号。1 例二次关节镜探查提示移植半月板形态及张力正常。 **结论**　同种异体半月板移植术后中期临床效果良好，关节无明显退变，MRI 对评估移植半月板具有重要价值。

【关键词】 半月板；　同种异体半月板移植；　关节镜；　核磁共振

中图分类号：R687.4　　**文献标识**：A　　**文章编号**：1009 - 6604(2009)06 - 0545 - 04

Mid-term Follow-up of Meniscus Allograft Transplantation: Report of 4 Cases

Jiang Dong, Yu Jiakuo, Ao Yingfang, et al.
Institute of Sports Medicine, Peking University Third Hospital, Beijing 100191, *China*

【**Abstract**】 **Objective**　To evaluate the mid-term (44 months) outcomes of meniscus allograft transplantation in four patients. **Methods**　Between June and July 2005, four patients (3 medial and 1 lateral; 3 men and 1 women; aged 21, 27, 35, 38 years) underwent arthroscopy-assisted meniscus allograft transplantation in our hospital. The clinical outcome of the patients was evaluated by assessing the symptoms and signs, IKDC, Lysholm, and Tegner scores and examining the anteroposterior and lateral radiographs of the transplanted knee, weight-bearing radiographs of the both knees, anteroposterior radiographs of the lower extremities as well as magnetic resonance imaging (MRI). One patient underwent second-look arthroscopy. **Results**　The follow-up time was 44 - 45 months. During the period, all the patients showed a normal motion range of the knee without pain or effusion of the knee joints. The mean IKDC, Lysholm, and Tegner scores of the patients were 84.75 ± 2.63, 91.50 ± 4.43 and 7.00 ± 0.82 respectively, which were significantly higher than those detected before the operation (60.50 ± 14.06, 69.25 ± 22.04 and 4.00 ± 0.82). The radiological results revealed no obvious degeneration or alignment changes though a 2-mm narrowing was shown in one of the patients. MRI showed mild extrusion for the body of the transplanted medial menisci and Ⅱ to Ⅲ stage signal for the body and the posterior horn. Almost normal performance and tension of the transplanted meniscus was shown by arthroscopy. **Conclusions**　Meniscus allograft transplantation shows good outcomes in mid-term follow-up. MRI is valuable for evaluating the implanted meniscus.

【**Key Words**】 Meniscus;　Meniscus allograft transplantation;　Arthroscopy;　MRI

半月板是膝关节的重要结构。半月板切除后可能导致患者出现关节疼痛、不适等，降低了患者的运动水平和生活质量，长期还可能加速膝关节的退变[1]。同种半月板移植取得了良好的临床效果，患者的疼痛、肿胀等症状明显减轻[2,3]，但术后仍存在移植半月板位置、信号改变及关节退变等问题[3~5]。本研究通过对 4 例半月板移植患者术后 44 ~ 45 个月的随访及影像学检查，分析术后中期临床效果及移植半月板的影像学特点，探讨进一步改善半月板移植效果的方法。

1　临床资料与方法

1.1　一般资料

2005 年 6 ~ 7 月，4 例半月板切除术后的患者在我所接受关节镜辅助下的同种异体半月板移植，基本情况见表 1。均因半月板损伤行半月板全切术，半月板移植术前均有活动后半月板切除间室的疼痛、酸胀感，2 例关节疼痛和肿胀明显。病例选择标准：年龄≤45 岁，手术时无明显关节退变。术前均向患者说明手术风险，获得患者知情同意。

* 通讯作者

表 1　4 例半月板移植患者基本情况

	性别	年龄(岁)	患侧	受伤与切除间隔时间	切除与移植间隔时间(月)	关节间隙(mm)	手术史
例 1	女	38	右内	22 年	18	5	前交叉韧带重建,外侧半月板修整
例 2	男	21	右外	4 年	28	10	无
例 3	男	27	左内	2 年	13	9	前交叉韧带重建
例 4	男	35	右内	9 个月	9	8	无

1.2　方法

1.2.1　手术方法　手术方法及术中照片见我们已发表的术后早期临床报道[3]。

1.2.2　随访内容　采用 IKDC[1]、Lysholm[1]、Tegner[1]评分和 IKDC 分级[1]方法评估术前和随访时的膝关节状况。同时,行直立位双膝关节负重正侧位、双下肢全长 X 线及 MRI 检查。从 X 线片上测量半月板移植间室及健侧膝关节对应间室关节间隙的大小、胫股角(FTA 角),并根据 Fairbank 分级[1]评估关节退变情况。行 MRI(重复时间 3000 ms,回波时间 14.0 ms,层厚 3 mm)检查,取同一层面,以移植侧胫骨平台边缘为界限测量移植半月板前角、体部及后角外凸的距离;根据 Crues 和 Stoller 标准[6]将半月板信号分为 4 度:0 度,正常;Ⅰ度,局限性或球状增强信号;Ⅱ度,水平或线形信号,但未达关节面;Ⅲ度,线形信号达关节面。其中 1 例术后 36 个月因行前交叉韧带内固定取出术同时行二次关节镜探查。因病例数较少,所有数据仅作描述,未作统计。

2　结果

2.1　临床症状、体征及评分

4 例随访 44 ~ 45 个月,均无关节间隙疼痛、肿胀、弹响、交锁及不稳等表现,均恢复到伤前活动水平。膝关节查体显示,4 例 KS 征、关节间隙压痛、摇摆征、麦氏征均为阴性,2 例髌股关节压痛阳性,并有股四头肌萎缩,大腿围度差值分别为 3 cm 和 2 cm。IKDC、Lysholm、Tegner 评分及 IKDC 分级结果见表 2。

表 2　术前及术后 44 ~ 45 个月的 IKDC、Lysholm、Tegner 评分及 IKDC 分级

	IKDC 评分		IKDC 分级		Lysholm 评分		Tegner 评分	
	术前	术后	术前	术后	术前	术后	术前	术后
例 1	71	82	B	A	98	90	4	6
例 2	46	87	D	B	51	90	4	7
例 3	74	83	B	A	75	88	5	7
例 4	51	87	D	B	53	98	3	8
$\bar{x} \pm s$	60.50 ± 14.06	84.75 ± 2.63			69.25 ± 22.04	91.50 ± 4.43	4.00 ± 0.82	7.00 ± 0.82

2.2　X 线结果

除例 2 外侧关节间隙较健侧狭窄 2 mm,其他 3 例均无狭窄。根据 Fairbank 分级,1 级 1 例,2 级 2 例,3 级 1 例。FTA 角分别为 1°、2.5°、1°、1°。

2.3　MRI 结果

移植半月板的前角、体部和后角外凸距离及信号分级见表 3。其中 2 例(例 2、例 4)前角外凸,3 例(例 1、例 3、例 4)体部外凸,而后角均无外凸现象。4 例半月板中 3 例的前角信号正常,而体部及后角均有Ⅱ ~ Ⅲ度信号改变(图 1E,F)。与术后 2 个月(图 1A,B)及 20 个月(图 1C,D)的结果相比,移植半月板前角及体部的肿胀及滑膜增生消失,轮廓清晰(图 1E,F)。

2.4　二次关节镜结果

例 4 术后 36 个月二次关节镜探查见移植的内侧半月板位置良好,形态、弹性及张力接近正常半月板,未见撕裂,半月板周围无滑膜增生现象。而该患者的 MRI 显示半月板体部及后角有Ⅱ ~ Ⅲ度信号(图 1E,F)。

表 3　MRI 评估半月板位置及信号改变

	前角		体部		后角	
	外凸	信号	外凸	信号	外凸	信号
例 1	0	0	4 mm	Ⅱ	0	Ⅲ
例 2	5 mm	0	0	Ⅱ	0	Ⅲ
例 3	0	0	5 mm	Ⅲ	0	Ⅱ
例 4	4.5 mm	Ⅱ	3 mm	Ⅲ	0	Ⅱ

3　讨论

国外大量临床报道表明,半月板移植术后中期的临床效果满意,疼痛缓解是最显著的效果[2]。Rath 等[7]对 23 例半月板移植患者术后平均 5.4 年(2 ~ 8 年)的随访表明,疼痛明显缓解,膝关节功能改善。本研究也表明,在半月板移植术后 44 ~ 45 个月,4 例术前疼痛、肿胀等不适明显缓解,没有半月

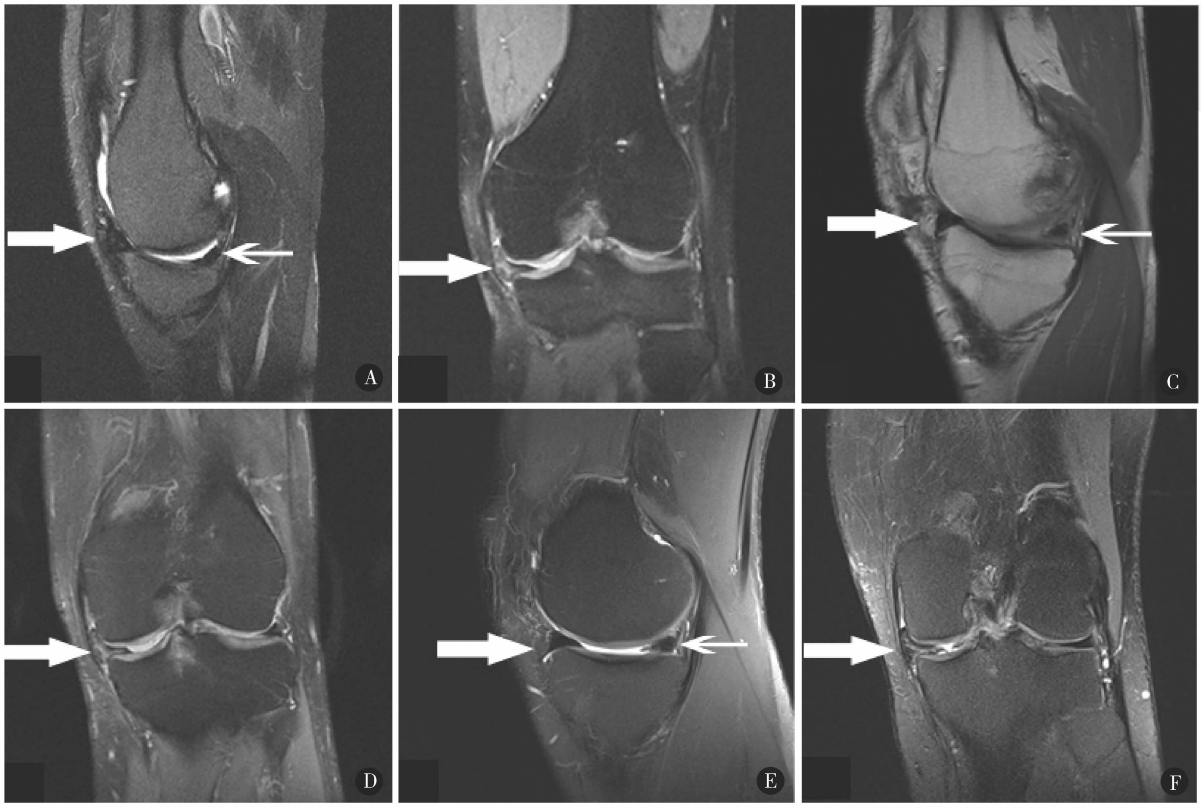

图 1　半月板移植术后 MRI

内侧半月板移植术后 2 个月矢状位(A)及冠状位 MRI(B),术后 20 个月 MRI(C、D)均提示半月板肿胀,滑膜轻度增生。术后 44 个月 MRI(E、F)提示半月板轮廓清晰,无滑膜增生,半月板体部轻度外凸,体部及后角见Ⅱ~Ⅲ度信号。(粗箭头:移植半月板的前角及体部;细箭头:移植半月板的后角)

板损伤的阳性体征,膝关节的三种评分较术前有明显提高。这些结果与其他半月板移植术后中期的临床报道是一致的。但同时,Hommen 等[8]报道 22 例半月板移植术后 10 年以上的临床效果,内、外侧半月板的失败率分别为 25%(3/12)和 50%(4/8),平均达 35%(7/20)。总之,半月板全切术后存在疼痛等不适的患者可以考虑行同种异体半月板移植,中期效果良好,长期效果有待进一步随访和观察。

Lubowitz 等[2]研究表明,半月板移植术后 5 年以内患者的关节退变不明显。本组 4 例移植侧关节间隙较对侧无明显狭窄,下肢力线基本正常,均无明显内翻或外翻。MRI 显示随访时关节软骨的损伤情况与术前 MRI 及移植术中对软骨的评估结果无明显变化。这些结果表明,半月板移植在术后中期对关节软骨起到了一定的保护作用。而 Verdonk 等[9]的长期的随访结果表明,75% ~90% 的患者存在内侧关节间隙狭窄。但由于早期的病例数较少,技术尚不完善,因此也不能就此得出半月板移植长期是否保护软骨的结论。

目前,MRI 已广泛应用于半月板损伤的诊断,但对于半月板移植的 MRI 研究还较少。Potter 等[10]对半月板移植术后平均 12 个月的 MRI 和二次关节镜的相关性研究取得了肯定的结果,提示 MRI 可作为一种良好的工具反映移植半月板的状态。但是也有研究提示,MRI 与临床效果的相关性较差[4],Verdonk 等[9]甚至认为 MRI 表现与临床效果无关。本组结果也表明,MRI 并没有完全反映临床效果。4 例 MRI 均存在不同程度的半月板外凸及信号改变,但其临床效果良好,患者均不存在半月板撕裂的症状或阳性体征,关节镜探查也未见撕裂。尽管如此,Verstraete 等[11]的研究表明,MRI 表现出没有积液、半月板位置良好、低信号、软骨退变轻的患者临床效果好的几率更大。因此,虽然我们不能仅根据 MRI 的结果来预测半月板移植的临床效果,但 MRI 对移植术后半月板的位置和信号及关节整体状况的评估有重要价值。

半月板移植后会经历滑膜增生、细胞长入、组织再生塑形等过程。在这些过程中,移植半月板的组织学结构有别于正常半月板。因此,其 MRI 表现也与正常的半月板不同。许多报道提示移植半月板存在信号增高的现象[10,11]。半月板移植后半月板的高信号可能为半月板重构和细胞替代过程的表现,也可能为半月板退变的表现,早期以前者为主,而晚期则以后者为主[12]。按照半月板 MRI 诊断的 Crues

和 Stoller 标准[6]，存在Ⅲ度信号即可诊断半月板撕裂。本研究中的 4 例半月板体部及后角存在Ⅱ～Ⅲ度信号改变，其中例 4 的 MRI 体部存在Ⅲ度信号，而其二次关节镜探查表明半月板并不存在撕裂的表现，因此，其半月板体部及后角 MRI 信号增高可能与体部及后角承受应力较大，移植半月板局部退变有关。其他相关研究也表明，存在Ⅲ度信号处的半月板在组织学上表现为软骨黏液样退变及胶原纤维紊乱[11]。Verdonk 等[9]也认为移植半月板的Ⅲ度信号不是撕裂的表现，而是由于半月板局部的含水量及细胞外基质与正常半月板存在差异。因此，针对天然半月板撕裂的诊断标准可能不适用于移植半月板，移植后半月板信号改变有一定的特殊性。

半月板移植术后的外凸是目前临床报道中普遍存在的一个问题[4,10]。Breitenseher 等[13]提出以半月板超过胫骨平台外缘 3 mm 以上作为外凸的标准。Miller 等[14]以半月板突出部分超过半月板宽度的 25% 为外凸标准，测量 46 例正常膝关节的内侧半月板在矢状位及冠状位的外凸发生率分别为 6.5% 和 15%，外侧半月板在矢状位及冠状位的外凸发生率分别为 2% 和 13%。这些研究均表明正常半月板的位置并非都在胫骨平台边缘以内，也可能存在一定程度的外凸。按照 Breitenseher[13]提出的标准，本研究中的 2 例内侧半月板（例 1、例 3）体部有轻度外凸，其他半月板位置正常。半月板移植术后的外凸可能与大小匹配不佳、关节软骨损伤及移植技术等因素有关。骨桥及前后角骨栓固定的技术较单纯软组织缝合能更好地固定半月板的位置，从而恢复膝关节的接触面积和接触压。本研究中的 2 例内侧半月板（例 1、例 3）体部均有轻度的外凸移位，而外侧半月板（例 2）无明显外凸。因此，我们考虑本研究内侧半月板的轻度外凸可能与前后角均未采用骨栓或骨桥固定有关。此外，最近的一项对半月板止点及连接的解剖和组织学研究表明，半月板前后角止点结构类似于腱骨联合的末端结构，内侧半月板前角位于对应胫骨平台前缘的前方（9.19 ± 1.83）mm，而不是在胫骨平台上，同时提出了“半月板周围连接”的概念[15]。因此，如何解剖重建半月板天然的止点及连接可能是以后半月板移植技术的研究方向。

一般认为，重度的关节软骨损伤为半月板移植的禁忌证[2]，半月板移植术前软骨损伤的情况与术后半月板状况及临床症状相关，存在中～重度软骨损伤的患者术后半月板容易出现退变、撕裂及外凸等表现，同时临床效果较差[10]。本研究的结果也表明，例 1 术前有小面积的Ⅲ～Ⅳ度软骨损伤，虽然术后中期与其他 3 例一样取得良好的临床效果，但 MRI 提示半月板退变及外凸较明显，这可能影响长期的效果。因此，适应证的掌握应更加严格，关节软骨退变较重的患者应慎重选择半月板移植。

综上所述，同种异体半月板移植术后中期取得了良好的临床效果，关节无明显的退变。MRI 是半月板移植术后评估的重要方法，移植半月板的 MRI 表现有别于正常半月板。但由于病例数及观察时间有限，同时缺乏对照组，半月板移植的长期效果及 MRI 变化规律需要进一步随访研究。

参考文献

1 Bonneux I, Vandekerckhove B. Arthroscopic partial lateral meniscectomy long-term results in athletes. Acta Orthop Belg, 2002, 68: 356 – 361.

2 Lubowitz JH, Verdonk PC, Reid JB 3rd, et al. Meniscus allograft transplantation: a current concepts review. Knee Surg Sports Traumatol Arthrosc, 2007, 15: 476 – 492.

3 余家阔，于长隆，敖英芳，等. 关节镜辅助下的同种异体半月板移植（附 4 例术后 20 个月以上随访报告）. 中国运动医学杂志，2007, 26: 261 – 265.

4 van Arkel ER, Goei R, de Ploeg I, et al. Meniscal allografts: evaluation with magnetic resonance imaging and correlation with arthroscopy. Arthroscopy, 2000, 16: 517 – 521.

5 江　东，余家阔. 组织移植和细胞移植在膝关节半月板损伤治疗中的应用及存在问题. 中国运动医学杂志，2006, 25: 75 – 79.

6 Crues JV 3rd, Mink J, Levy TL, et al. Meniscal tears of the knee: accuracy of MR imaging. Radiology, 1987, 164: 445 – 448.

7 Rath E, Richmond JC, Yassir W, et al. Meniscal allograft transplantation. Two- to eight-year results. Am J Sports Med, 2001, 29: 410 – 414.

8 Hommen JP, Applegate GR, Del Pizzo W. Meniscus allograft transplantation: ten-year results of cryopreserved allografts. Arthroscopy, 2007, 23: 388 – 393.

9 Verdonk P, Verstraete K, Almqvist K, et al. Meniscal allograft transplantation: long-term clinical results with radiological and magnetic imaging correlations. Knee Surg Sports Traumatol Arthrosc, 2006, 14: 694 – 706.

10 Potter HG, Rodeo SA, Wickiewicz TL, et al. MR imaging of meniscal allografts: correlation with clinical and arthroscopic outcomes. Radiology, 1996, 198: 509 – 514.

11 Verstraete KL, Verdonk R, Lootens T, et al. Current status and imaging of allograft meniscal transplantation. Eur J Radiol, 1997, 26: 16 – 22.

12 Rodeo SA. Meniscal allografts: where do we stand? Am J Sports Med, 2001, 29: 246 – 261.

13 Breitenseher MJ, Trattnig S, Dobrocky I, et al. MR imaging of meniscal subluxation in the knee. Acta Radiol, 1997, 38: 876 – 879.

14 Miller TT, Staron RB, Feldman F, et al. Meniscal position on routine MR imaging of the knee. Skeletal Radiol, 1997, 26: 424 – 427.

15 Wang YJ, Yu JK, Luo H, et al. An anatomical and histological study of human meniscal horn bony insertions and peri-meniscal attachments as a basis for meniscal transplantation. Chin Med J (Engl), 2009, 122: 536 – 540.

（收稿日期：2009 – 04 – 17）
（修回日期：2009 – 05 – 11）
（责任编辑：王惠群）