

膀胱镜诊治膀胱黏膜白斑 28 例报告

周卫东 于 千

(河北省衡水市哈励逊国际和平医院泌尿外科, 衡水 053000)

中图分类号 R694

文献标识 B

文章编号 1009-6604(2007)09-0917-01

膀胱黏膜白斑很少见,临床报道较少。我院 1990 年 4 月~2005 年 4 月共诊治膀胱黏膜白斑 28 例,现报道如下。

1 临床资料与方法

1.1 一般资料

本组 28 例,男 11 例,女 17 例。年龄 38~76 岁,平均 45 岁。病程 3 个月~15 年。均有反复尿频、尿急、尿痛,伴下腹部不适感 18 例,排尿费力 5 例,镜下血尿 5 例。有慢性泌尿系感染史 9 例,泌尿系结石史 4 例。均行尿常规检查,镜下白细胞增多 7 例,红细胞增多 5 例。28 例均行 B 超检查,6 例行静脉肾盂造影检查,均无阳性表现。行膀胱镜检查,可见有不规则、边界清楚、表面稍突起、灰白色斑块,病变位于三角区 22 例(图 1),三角区并累及膀胱颈 3 例,膀胱后壁 1 例,左侧壁 1 例,右侧壁且病变广泛侵及右输尿管口 1 例。病变范围直径 0.6~8.0 cm,平均 4.6 cm。单发 24 例,多发 4 例。取活检证实为膀胱黏膜白斑(图 2)。

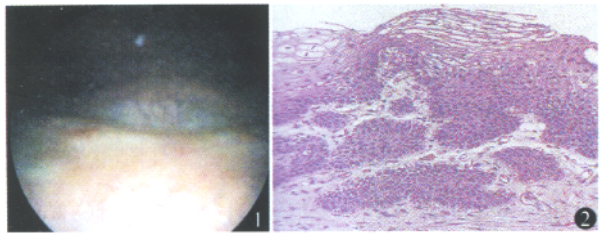


图 1 膀胱镜下膀胱白斑位于三角区(女 40 岁) 图 2 膀胱白斑病理表现为多层角化的鳞状上皮化生 HE 染色 ×100

1.2 方法

在门诊治疗,骶麻,膀胱截石位,常规消毒铺巾,冲洗液高度 90 cm。经尿道置入膀胱镜,19 例病变 <1.0 cm 者采用膀胱镜下电灼法,插入棒状电极,功率 40~60 W,电灼范围要超出病变 0.5~1.0 cm,无须置导尿管。病变广泛或多发 9 例,均采用电切镜电切治疗,术前用 2% 利多卡因 10 ml 行闭孔神经封闭,功率 60~75 W,切除深度达黏膜下层(其中膀胱右侧壁且病变广泛侵及右输尿管口 1 例,术中预置双 J 管,保护输尿管口),采用电切+电灼治疗,放置尿管 1~2 天。28 例术后口服氧氟沙星 0.2 g,每日 3 次,用药 1 周。9 例电灼者术后辅以膀胱灌注,吡柔比星 30 mg,加生理盐水 30 ml,每周 1 次,连续 6 次,然后每月 1 次,共 1 年。每 3 个月复查膀胱镜,连续 2 年。

2 结果

28 例手术时间 15~60 min,平均 35 min。术中出血 <30 ml。无手术并发症。病理报告膀胱黏膜白斑。术后临床症状消失,无肾积水及尿失禁。术后随访 6~24 个月,平均 12 个月,4 例电灼治疗者于术后 10、10、12、24 个月复发,改行电切治疗并膀胱灌注。余 24 例未发现复发和恶变。

3 讨论

膀胱黏膜白斑临床比较少见,多见于男性,发病年龄 50~70 岁。一般认为本病与长期慢性刺激(如感染或结石)有关^[1]。

膀胱黏膜白斑的病因不明确,目前认为与外胚层残留组织和鳞状上皮化生有关^[2]。这些刺激可能是由于慢性的炎症刺激、感染、激素不平衡,以及维生素 A 缺乏等。

文献报道膀胱黏膜白斑多见于男性^[3],但本组以女性为主,分析其原因有:①本组病例数少,不能体现总体发病情况;②文献报道多为西方国家,膀胱黏膜白斑的发生可能有区域差异性。膀胱黏膜白斑的临床表现为膀胱刺激症状为主,主要为尿频、尿急、尿痛等。少数病例有血尿和尿路梗阻症状。尿常规多为慢性膀胱炎症表现,也可能结果正常。B 超和 IVP 检查无异常。膀胱镜检查可见膀胱腔内角化上皮碎片在水中漂浮,形成所谓“雪暴”现象。膀胱黏膜白斑的镜下特点:不规则、边界清楚、表面稍突起、少血管、灰白色斑块。临床诊断主要依据膀胱镜检查及病理结果。

本病一经确诊,应及时治疗,我们认为针对膀胱黏膜白斑的具体情况区别对待:对于单发、直径 <1 cm 的病例,可以采用棒状电极电灼治疗。其优点:①操作简便易行,疗效肯定;②治疗时间短,一般为 30 min;③避免闭孔神经反射引起的膀胱穿孔等副损伤;④只需骶麻就可进行;⑤仅需门诊治疗。对于多发、面积广泛或复发病例,采用电切治疗,术前行闭孔神经封闭,防止闭孔神经反射引起的膀胱穿孔等副损伤。对于病变累及输尿管口的病例,可以预置双 J 管,术后保留 1 个月,减少输尿管狭窄的发生。本组 1 例病变侵及输尿管口,随访 11 个月,无肾积水。行电切术后,宜辅以膀胱内药物灌注化疗以防止复发^[4]。

多数学者认为膀胱黏膜白斑是一种癌前病变^[5]。临床统计其癌变率为 15%~20%^[1],其中绝大多数为鳞状上皮癌。尽管本组尚未发现膀胱黏膜白斑并发膀胱癌或发展成为膀胱恶性肿瘤的病例,术后密切随访、定期膀胱镜复查是保证治疗效果的关键。

参考文献

- 1 吴阶平,主编.泌尿外科.济南:山东科学技术出版社,1996.909-910.
- 2 夏同礼,主编.现代泌尿病理学.北京:人民卫生出版社,2002.262-263.
- 3 唐秀花,叶章群,李玉良,等.膀胱白斑的电切镜下表现及病理特点.中华实验外科杂志,2004,21(5):613-614.
- 4 谭国军,董平军,万岳明.膀胱白斑 18 例诊治体会.湖南师范大学学报(医学版),2006,3(3):62-64.
- 5 刘涛,白鹏飞,宋林,等.经尿道电切术治疗膀胱白斑 20 例报告.临床泌尿外科杂志,2002,17(10):537.

(收稿日期 2006-11-22)

(修回日期 2007-02-12)

(责任编辑 王惠群)